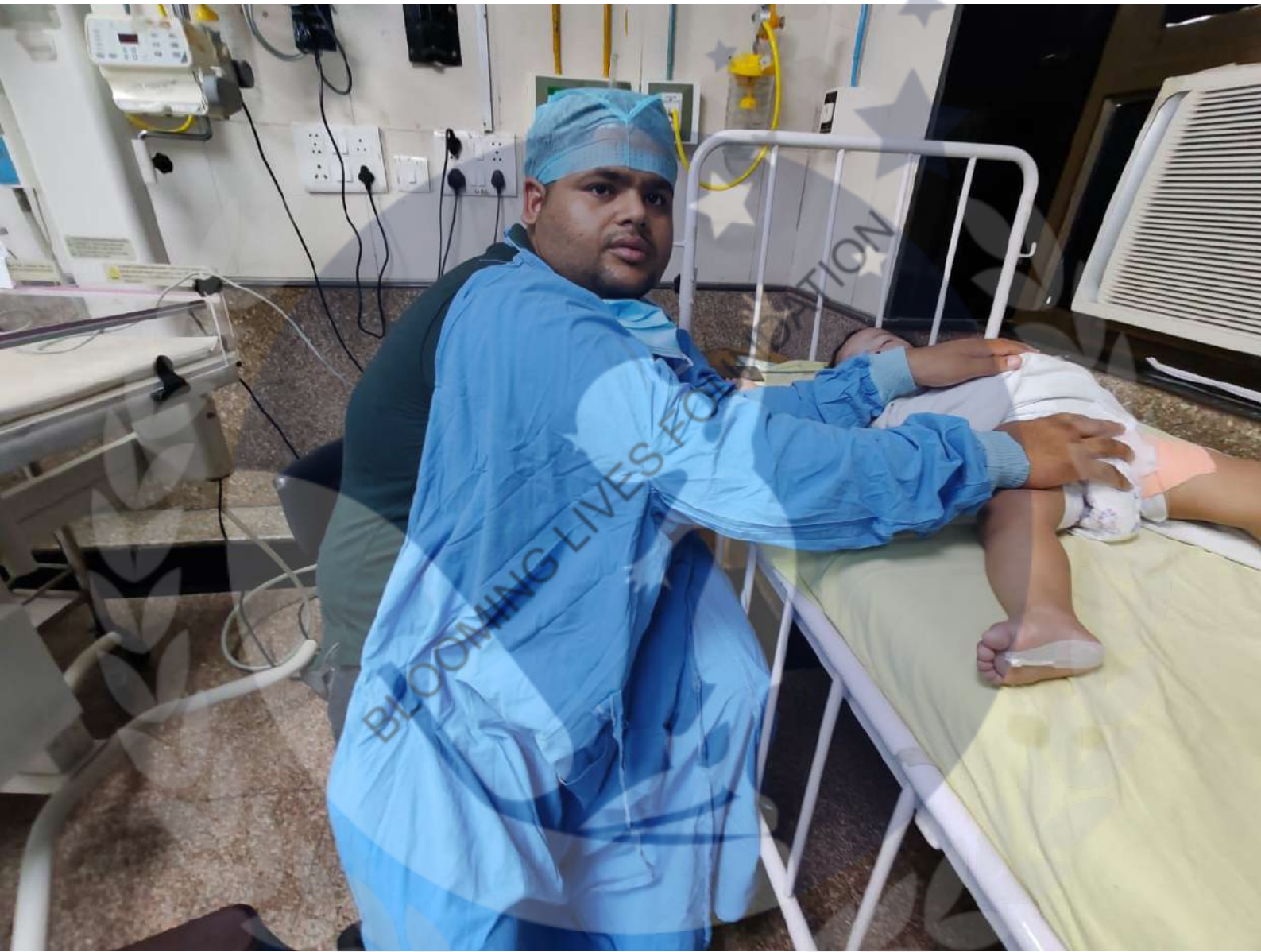



सेवा में

Blooming lives foundation

South Ex-1 C23

महोदय

मेरा नाम प्रशांत है मेरे लड़के का नाम दिव्यांश है। मेरे दिल्ली का रहने वाला हूँ। मेरे बच्चे का इलाज दिल्ली के AIIMS Hospital में चल रहा है। मैं 8/8/2023 से यहाँ इलाज करा रहा हूँ। मेरे बच्चे को Retinoblastoma (Eye cancer) है। मैं एक साल से उसका इलाज करा रहा हूँ। अब उसकी IAC टोनी है। IAC की 3 cycle कराने के लिए हमें बोला गया है। उसके लिए हमें आपकी संस्था से Financial Help की जरूरत है। उसकी Next IAC 24/10/2024 के लिए बोला गया है। कृपया करके Financial Help कीजिए जितनी जल्दी हो सके आपकी संस्था के बारे में हमें दूसरे Patients से पता चला।

नाम - प्रशांत (पिता)

नम्बर - 9971707153

पता - 22-B Bhagirathi

Vihar Delhi-110044

Prashant





PATIENT'S NAME: DIVYANSH	AGE/SEX: 4 MONTHS / MALE
REF. BY: AIIMS	M23H08-0021804
EXAM. DATE: 08-08-2023	

(2)
CEMRI BRAIN AND ORBIT

Both the orbits and orbital muscles shows normal MR signal intensity.

No evidence of proptosis seen noted bilaterally.

The optic nerves otherwise show normal MR signal intensity.

Optic chiasma and retrochiasmatic tracts are normal.

Bilateral orbital apices and optic canals are also normal.

IMPRESSION: CEMR brain and orbit findings reveal

- Above findings suggest a neoplastic etiology lesion (? Retinoblastoma).
- No significant abnormality in brain parenchyma in present scan.

Please correlate clinically.

DR ASHISH SHUKLA
CONSULTANT RADIOLOGIST
MD RADIODIAGNOSIS
DMC -R/ 9645

Not valid for medico-legal purpose

This is only radiological professional opinion and not a final diagnosis, X-ray, USG, CT/ MRI also has its limitations. Therefore, X-ray, USG, CT/ MRI report should be interpreted in correlation with clinical and pathological findings.



PATIENT'S NAME: DIVYANSH	AGE/SEX: 4 MONTHS / MALE
REF. BY: AIIMS	M23H08-0021804
EXAM. DATE: 08-08-2023	

CEMRI BRAIN AND ORBIT

MR imaging of the brain and orbit was performed on a 3.0 Tesla scanner using a dedicated 16-channel phased-array surface coil. Following sequences were obtained. Axial: T1WI, T2, FLAIR, SWI, DWI Coronal: T2WI Sagittal: T2WI. Intravenous gadolinium was administered after obtaining non contrast images. No adverse contrast reaction was noted during period of study and observation. Post contrast T1W images were obtained in axial, coronal and sagittal plane.

Findings:

Brain parenchyma is normal in signal intensity and morphology with normal myelination pattern for age. No evidence of diffusion restriction is seen on DWI.

No abnormal leptomeningeal/pachymeningeal enhancement is seen.

Basal ganglia, thalami and internal capsules appear normal. Corpus callosum appears unremarkable.

Cerebellum and brainstem appear normal in contour and signal intensity. No CP angle mass lesion is seen.

Sella appears unremarkable. No suprasellar/ parasellar mass lesion are seen.

Fourth ventricle, third and lateral ventricles appear unremarkable. Basal cisterns, sylvian fissures and cortical sulci appear normal.

Intracranial major vascular flow void appears unremarkable.

The cervico-vertebral junction appears normal.

CEMRI ORBIT

An enhancing lesion measuring ~ 11x12x12.6mm (AP x TR x CC) is seen in the left eye ball involving the retina from 3-7o'clock position. The lesion is seen reaching upto the optic disk region inferomedially.

This lesion shows subtle restriction on DWI images. A similar morphology lesion measuring ~ 3x4x3mm (AP x TR x CC) is seen adhered to the retina at around 3o'clock position in the right eye ball. Both these lesions appears iso to hypointense on T1WI and heterogeneous predominantly hypointense on T2WI images. No obvious extensions of the lesions is seen beyond the eye balls on either side.

Contin... on pg2

~~106920831~~

रो. वि. कार्ड O.P.D. Card

प्रसाद नेत्र विज्ञान केन्द्र
राज्य. सं., नई दिल्ली-110029

Dr. M.S. Bajaj
M.S., New Delhi-110029

दृष्टि



नेत्र अमृत उपहार है जो आप ही दे सकते हैं

अनुभाग व दिन
Section and Day
मंगलवार व शुक्रवार
Tuesday & Friday

कमरा नंबर
Cabin No.

C.K.

80433

एच.आई.डी. संख्या
JHID No. 106920851

आचार्य एम.एस. बजाज का एकक
Prof. M.S. Bajaj's Unit

रोगी का नाम Name of the Patient	पुत्र/पुत्री/पत्नी S/D/W	लिंग Sex	आयु Age	पता Address
Divyansh				

दिनांक DATE	निदान DIAGNOSIS	उपचार Treatment
	BL Rb @ Partially Opened Gips	

~~31/8/2024~~

ⓐ Partially Opened Gips
Recurrence

Refd to Cant Kid
for aid with JAC
1st cycle Pleas

Patient's care taken
for admission
Admit Casualty

ⓑ

ⓓ

JAC date
12/9/2024
to admit
on 10/9/2024

Rechns

कृपया इस कार्ड को सुरक्षित रखें तथा अस्पताल में दिखाने के समय हर वक्त साथ लायें।

Kindly keep this Card safely and bring it on your follow-up visits.

1. धूम्रपान निषेध 2. कूड़ा कर्कट केवल कूड़ेदान में ही डालें 3. थूकिये नहीं
1. No Smoking 2. Use Dustbin 3. No Spitting



DIVISION OF GENETICS DEPARTMENT OF PEDIATRICS
Old O.T. Block AIIMS

Ansari Nagar, New Delhi-110029, Ph. 011-26594585, 26593558

Requisition Form for Genetic Testing

Mr. Salman (110)

Name: YOGITA
 Fathers Name: DNYANSH
 Ward/OPD/Clinic:
 Patient Address and contact no.
 Test Requested (Kindly tick as appropriate)

Age/Sex: 3 1/2 Y
 Genetic Clinic number: 1 1/2 Y / M
 Referred by:

Date of requisition: 24/9/24
 Hospital Regn. No. 10781339

Expedited EXOME

Karyotype (Heparin blood)	
DNA testing (EDTA blood)	
Chromosomal microarray (EDTA blood)	
Exome analysis (EDTA Blood)	

Provisional diagnosis
G2P1 at 18 weeks
Retinoblastoma

Clinical

Details

Consanguinity <input checked="" type="checkbox"/> Family history <input checked="" type="checkbox"/> History - Not significant/significant Oligohydramnios Polyhydramnios Hydrops fetalis IUGR Decrease fetal movements Birth weight Perinatal issues Recurrent abortion Early neonatal deaths Respiratory- cough/ recurrent infections/ ventilation GI-Meconium ileus/ Chronic diarrhea/ bulky oily stools Hepatomegaly/ Splenomegaly Hernia Hematologic- Anemia / Thrombocytopenia/ Blood transfusion Date of blood transfusion if any	Pedigree Facial Dysmorphism Present/ Absent Microcephaly / Macrocephaly / Craniosynostosis Coloboma / cataract / aniridia Cleft lip/palate Nasal abnormality Ear abnormality Skin abnormality
Growth- Normal/Abnormal Failure to thrive Short stature Obesity Overgrowth Limb asymmetry	Spin - Normal / Abnormal Limb Contractures/webbing (specify details) Limb Malformation Hand Polydactyly / Ectrodactyly / Oligodactyly / Syndactyly / other Foot Polydactyly / Ectrodactyly / Oligodactyly / Syndactyly / other Chest - Normal/ Abnormal Cardiac - Normal / Abnormal
Neurological - Normal/Abnormal Encephalopathy Development delay Regression Speech delay Intellectual disability Behavior abnormality Autistic features Seizures/ Epilepsy Abnormal movements Hypotonia Hypertonia Reflexes	Fasciculation Muscle atrophy/hypertrophy Hand stereotypes Self mutilation Hearing loss Eye-Blindness/optic atrophy/retinitis pigmentosa /cherry red spot Genitalia - Normal/cryptorchidism/ Ambiguous Any other information
Investigations (Write findings wherever available) Karyotype Metabolic Neuroimaging Xrays	Doctors's Signatures Dr. VIVEKANAND RC Senior Resident Dept. of Medical Genetics AIIMS, New Delhi

Incomplete form will not be accepted, Please specify the HIV/Hepatitis status of the patient, if any.



Dr. Rajendra Prasad Centre For Ophthalmic Sciences
ALL INDIA INSTITUTE OF MEDICAL SCIENCES (AIIMS), New Delhi, 110029

32

Discharge Report
PROVISIONAL DISCHARGE CERTIFICATE

UHID : 106920851
Name: Mr DIVYANSH DIVYANSH
Age/Sex: 1 year 5 mons 25 days / Male
Ward Name: 1B
Address: B 22 BHAGIRATHI VIHAR PHASE I MAIN NALA ROAD, DELHI, INDIA
Mobile No: 9971707153
Date of Admission: 10/09/2024 12:48:00 PM
Date of Discharge : 20/09/2024 06:07:00 PM

Cr No: R-036587-24
Department: R. P. Centre (Eye Centre)
Unit: Unit-V
Bed No.: 148

Drug Allergy, if any :- []

ICD Code:
ICD Description:

Diagnosis
B/L RETINOBLASTOMA
RE PARTIALLY REGRESSED GROUP C
LE PARTIALLY REGRESSED GROUP D WITH RECURRENCE

Investigation

Systemic NO SI

Ocular

VISION-
RE-FOLLOWS LIGHT
LE-NOT FOLLOWING LIGHT
IOP
RE-DIG NORMAL
LE-DIG NORMAL

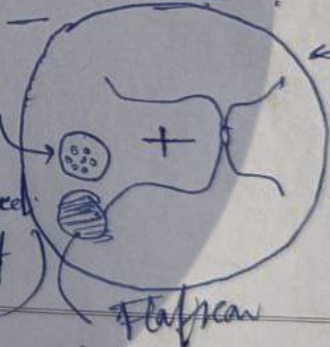
Treatment/Operative Procedure

Surgeon DR JOSEPH/DR RACHNA
Date 19/09/2024

Surgery

TANDEM IAC
LE 3 DRUG IAC DONE (MELPHALAN TOPOTECAN CARBOPLATIN)
RE - IAC COUDNT BE DONE DUE TO UNABLE TO PASS THE CATHETER
EUA DONE--

Ht. -> 3mm
c ↑ Vasculature
No vitreous seeds
(limb infect)



Mantle WM
CD RO 2:
PR sharp

Condition at Discharge

Vision RE- follows light & objects
LE- doesn't follow light & objects
Anterior Seg. WATERING
CONGESTION
CORNEA- clear
AC- deep
PUPIL- central
LENS- clear

IOP

RE- 10
LE- 10

Advice During Discharge

Oral SYP PCM 125MG/5ML 6ML 50S
Follow Up AFTER ONE WEEK IN OPD ROOM NO 32 WITH DR RACHNA
HEEL ON 27/09/24 AT 9 AM

ceiling vng 6/30 at 50cm,
Not following light.

Prepared By: Dr. Khatkeja Salva RPC
Signature Of Senior Resident

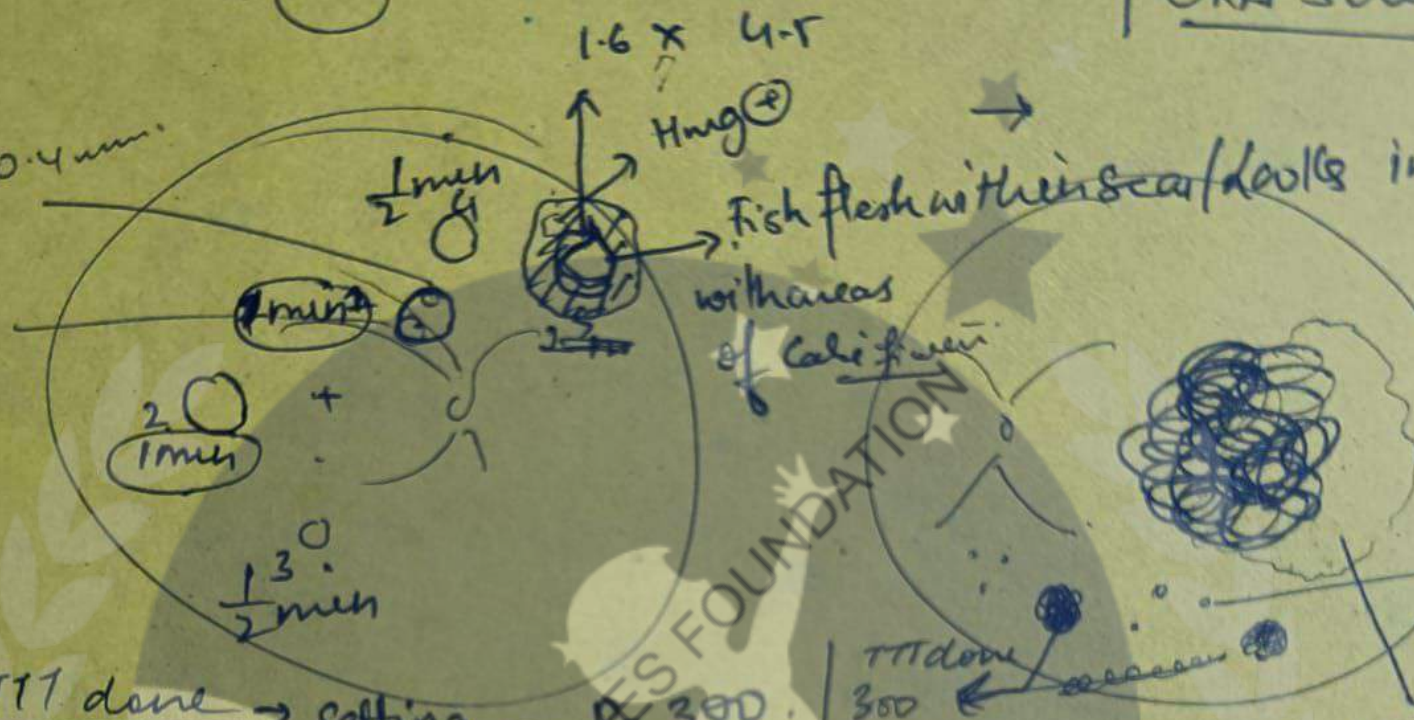
20/09/24
Date & Time

No vitreous seeds
in (RC)

(LC)

Inferior
ORA Sw

TH-0.4mm
AH 1-3x
B) 4-5



(R) TTT done

→ setting →

TTT done	300
D	300
I	50
spots	200

- To complete 6 cycles of chemo stop chemo after 3am
- close flap for Recovery from SRS (LC)
- 4 weekly flap till 8 months 12 months follow up last

Dhanendraji
9315475107

नेत्र ईश्वरीय सर्वश्रेष्ठ उपहार है जिनका मनुष्य जीवन में दान करना परमश्रेष्ठ है।
इनकी पूर्ण रक्षा कीजिए ताकि ये आपकी रक्षा कर सकें।

Eyes are God's most precious gift to man kind and eye donation is the most noble deed
Take full

ब० रो० वि० कार्ड
O.P.D. Card

दृष्टि



नेत्र अमृत्य उपहार है जो आप ही दे सकते हैं

अनुभाग व दिन
Section and Day
मंगलवार व शुक्रवार
Tuesday & Friday

V

कमरा
Cabin

डा० राजेन्द्र प्रसाद नेत्र विज्ञान केन्द्र
अ० भा० आयु० सं०, नई दिल्ली - 110029

Dr. Rajendra Prasad Centre for Ophthalmic Sciences
A.I.I.M.S., New Delhi-110029

यू०एच०आई०डी० संख्या

UHID No. 106920851

आचार्य एम. एस. बजाज का एकक

Prof. M. S. Bajaj's Unit

रोगी का नाम Name of the Patient	पुत्र/पुत्री/पत्नी S/D/W	लिंग Sex	आयु Age	पता Address
Divyansh		M	2m	M
दिनांक DATE	निदान DIAGNOSIS	उपचार Treatment		
20/11/23	B/L Rb. / (R) Grp C (L) Grp D	<p>RB - EUA</p> <p>- EUA done by <u>Dr. Suman SR V</u></p> <p>Diagnosis : RE LE</p> <p>Date of Enucleation HRF +/-</p> <p>- No. of Chemo Cycles 5</p> <p>- Last Chemo on 17/11/23</p> <p>- EBRT /IAC/ Intravitreal -</p> <p>- Last EUA - 23/10/23</p> <p>TTT/ (2) last - 23/10/23</p> <p>Macular (Total RD) baseline</p>		

कृपया इस कार्ड को सुरक्षित रखें तथा अस्पताल में दिखाने के समय हर वक्त साथ लायें।
Kindly keep this Card safely and bring it on your follow-up visits.

- धूम्रपान निषेध 1. No Smoking
- कूड़ा कर्कट केवल कूड़ेदान में ही डालें 2. Use Dustbin
- थूकिये नहीं 3. No Spitting

ब० रो० वि० कार्ड
O.P.D. Card

डा० राजेन्द्र प्रसाद नेत्र विज्ञान केन्द्र
अ० भा० आयु० सं०, नई दिल्ली - 110029

Dr. Rajendra Prasad Centre for Ophthalmic Sciences
A.I.I.M.S., New Delhi-110029

दृष्टि



नेत्र अणुलघु उपचार है जो आग ही में सकते है

अनुभाग व दिन Section and Day मंगलवार व शुक्रवार Tuesday & Friday	V
---	---

कमरा
Cabin

यू०एच०आई०डी० संख्या

UHID No. 10692085

आचार्य एम. एस. बजाज का एकक

Prof. M. S. Bajaj's Unit

रोगी का नाम Name of the Patient	पुत्र/पुत्री/पत्नी S/D/W	लिंग Sex	आयु Age	पता Address
Divyansh		M	6	Am m.

दिनांक DATE	निदान DIAGNOSIS
----------------	--------------------

23/10/23

उपचार Treatment

RB - EUA ↓ Unit V
EUA done by Dr. Saini
Diagnosis : RE
LE } (BE) 5/10/23 RA
- Date of Enucleation
HRF +/-
- No. of Chemo Cycles (3)
- Last Chemo on 5/10/23
- EBRT IAC Intravitreal (-)
- L. EUA (25/9/23)
TTT/

कृपया इस कार्ड को सुरक्षित रखें तथा अस्पताल में दिखाने के समय हर वक्त साथ लायें।
Kindly keep this Card safely and bring it on your follow-up visits.

- धूम्रपान निषेध 1. No Smoking
- कूड़ा कर्कट केवल कूड़ेदान में ही डालें 2. Use Dustbin
- थूकिये नहीं 3. Do not spit

ब. रो. वि. कार्ड
O.P.D. Card

दृष्टि



नेत्र अमूल्य उपहार है जो आप ही दे सकते हैं

अनुभाग व दिन
Section and Day
मंगलवार व शुक्रवार
Tuesday & Friday

V

कमरा नंबर
Cabin No

डा० राजेन्द्र प्रसाद नेत्र विज्ञान केन्द्र
अ० भा० आयु० सं०, नई दिल्ली - 110029

Dr. Rajendra Prasad Centre for Ophthalmic Sciences
A.I.I.M.S., New Delhi-110029

यू०एच०आई०डी० संख्या
UHID No. 1069 20851

आचार्य एम. एस. बजाज का एकक
Prof. M. S. Bajaj's Unit

रोगी का नाम Name of the Patient	पुत्र/पुत्री/पत्नी S/D/W	लिंग Sex	आयु Age	पता Address
Divyansh				

दिनांक DATE	निदान DIAGNOSIS
	B/L Rb / (R) Grp B (Non Mocular)

दिनांक DATE	उपचार Treatment
11/8/2023	<p>CE MRI (8/08/2023) shows 11x12x12mm tumor in (LC) + 3x4x3 in (RC)</p> <p>O/E NONVI in (LC)</p> <p>Plan - Chemo reduction Refd to Dr Sameer Bakshi JRCH (Mon/Thu)</p> <p>Parents screening - Bpth Parents AN4WNL</p>

कृपया इस कार्ड को सुरक्षित रखें तथा अस्पताल में दिखाने के समय हर वक्त साथ लायें।
Kindly keep this Card safely and bring it on your follow-up visits.

- धूम्रपान निषेध 1. No Smoking
- कूड़ा कर्कट केवल कूड़ेदान में ही डालें 2. Use Dustbin
- थूकिये नहीं 3. No Spitting

→ USG for Baseline tumor dimension → Dr Bhuy

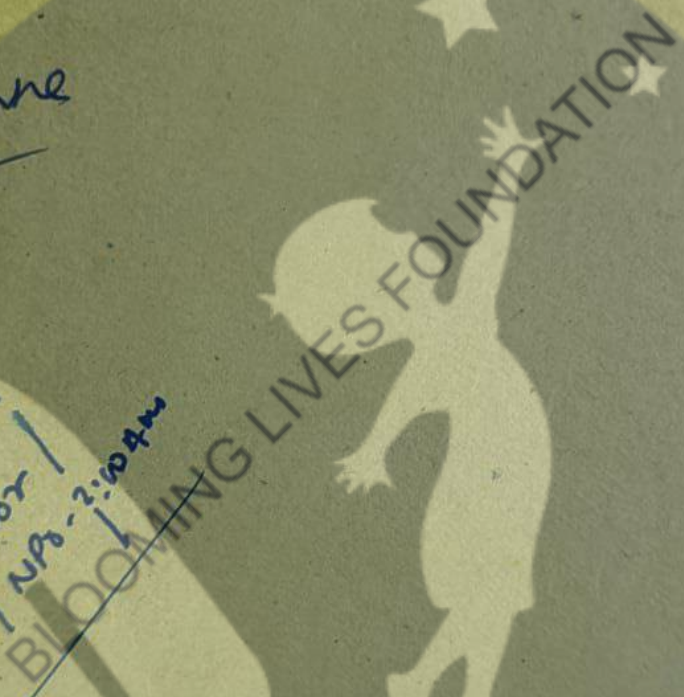
Parents explained Guarded Progress for (C) Globe surgery

(35)

Refractive

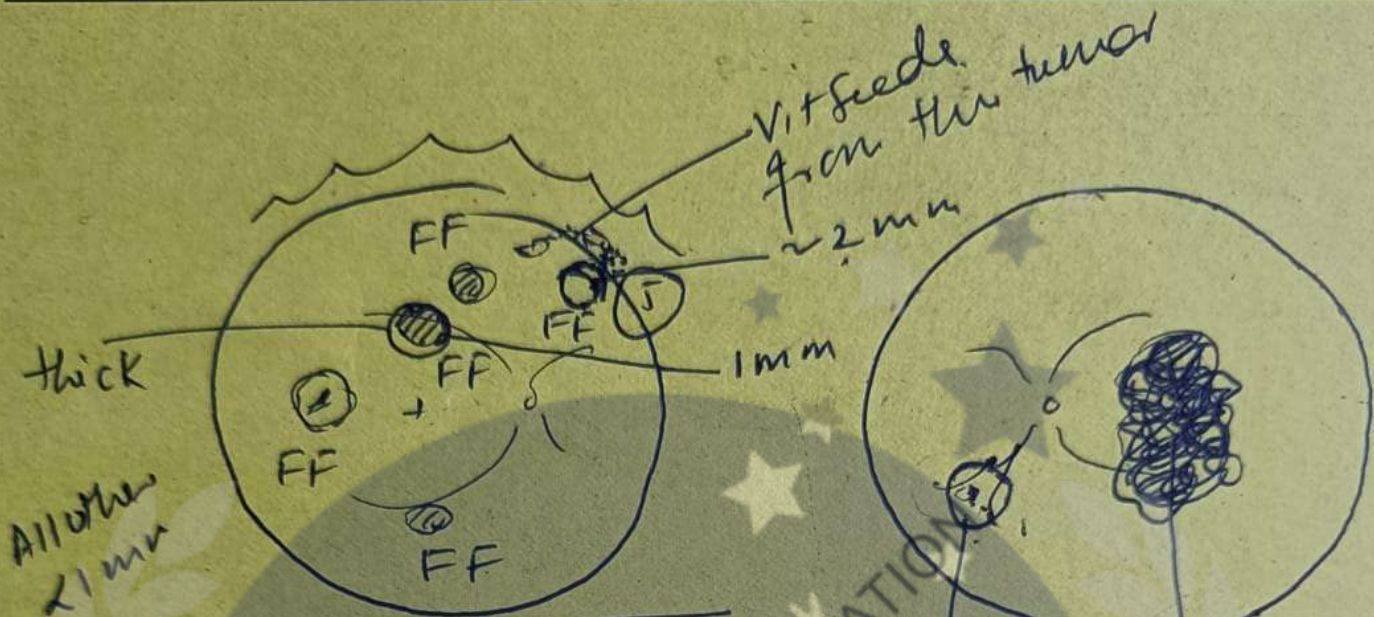
EUD after a few weeks of chemo

21/08/2023
EUA ON
25/09/2023
OT 5th floor
8:30 AM / NPS - 2:10 PM



(12) - u

(12) - he



TTT done for all 5 lesions
 5th tumor if not to be completely covered
 Top plan layo/ Rpt TTT
 next visit

Mix P. Depression (4) - 1.8mm
 Almost completely calcified
 No RD

top - No

Representing Grp D

Close look for any SRS near ORA in (2)

Next eye
 23/10/23
 R No 62
 Shyam

USG tumor is 2.00 for lesion 5
 Myom BIC - 0.00 x, 5 days

नेत्र ईश्वरीय सर्वश्रेष्ठ उपहार है जिनका मनुष्य जीवन में दान करना परमश्रेष्ठ है।
 इनकी पूर्ण रक्षा कीजिए ताकि ये आपकी रक्षा कर सकें।

Eyes are God's most precious gift to man kind and eye donation is the most noble deed.
 Take full care of them so that they can take care of you.

NT for sch at 4 weeks 16 Aug

ब. रो. वि. कार्ड
O.P.D. Card

डा. राजेन्द्र प्रसाद नेत्र विज्ञान केन्द्र
अ. भा. आयु. सं., नई दिल्ली - 110029

Dr. Rajendra Prasad Centre for Ophthalmic Sciences
A.I.I.M.S., New Delhi-110029

यू.एच.आई.डी. संख्या

UHID No. 1069-2085

आचार्य एम. एस. बजाज का एकक
Prof. M. S. Bajaj's Unit



नेत्र अमूल्य उपहार है
जो आप ही दे सकते हैं

अनुभाग व दिन
Section and Day
मंगलवार व शुक्रवार
Tuesday & Friday

V

कमरा नंबर
Cabin No

रोगी का नाम Name of the Patient	पुत्र/पुत्री/पत्नी S/D/W	लिंग Sex	आयु Age	पता Address
Divyansh		M	5M	

दिनांक DATE	निदान DIAGNOSIS
	BE Grp/D

25/9/23
1st EVA

उपचार Treatment
EVA done @ unit + V by Dr Bhupendra

no of chemo - 2
last chemo - 11/9/23
~~300 x 300~~

तब दोसरे 9 लेन

(1) Sol. 300 x 300 x 128

(2) Tabal ~~Sap~~ - 125

(3) Inf. 300 x 300 123

(4) Sol (beral oxide) 300 x 300 x - 125

(5) Paulral 300 x 300 - 203



Parse 300
DuraHa - 300

कृपया इस कार्ड को सुरक्षित रखें तथा अस्पताल में दिखाने के समय हर वक्त साथ लायें।
Kindly keep this Card safely and bring it on your follow-up visits.

1. धूम्रपान निषेध 1. No Smoking
2. कूड़ा कर्कट केवल कूड़ेदान में ही डालें 2. Use Dustbin
3. थूकिये नहीं 3. No Spitting

1st BE Iwa 300 x 300

Ans:-

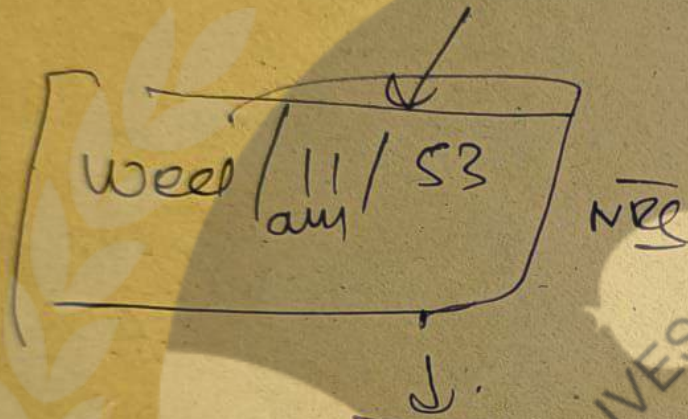
Central Orbit & Base,

2mm sections

passing through pt. nasal gl.

Feet suppressed

Axial / Coronal / Axial.



Ullup

wed / 2pm / Room (1)

USG

for h of tumor

BE

H on USC



13mm



tumor
supplied
↓
May theaw seeds



Large Macula
RB
with total
RD

नेत्र ईश्वरीय सर्वश्रेष्ठ उपहार है जिनका मनुष्य जीवन में दान करना परमश्रेष्ठ है।

इनकी पूर्ण रक्षा कीजिए ताकि ये आपकी रक्षा कर सकें।

Eyes are God's most precious gift to man kind and eye donation is the most noble deed.

Take full care of them so that they can take care of you.

after chemo

ब० रो० वि० कार्ड
O.P.D. Card

दृष्टि



नेत्र अमूल्य उपहार है
जो आप ही दे सकते हैं

अनुभाग व दिन
Section and Day
मंगलवार व शुक्रवार
Tuesday & Friday

V

कमरा नं
Cabin

डा० राजेन्द्र प्रसाद नेत्र विज्ञान केन्द्र
अ० भा० आयु० सं०, नई दिल्ली - 110029

Dr. Rajendra Prasad Centre for Ophthalmic Sciences
A.I.I.M.S., New Delhi-110029

यू०एच०आई०डी० संख्या
UHID No. 106920851

आचार्य एम. एस. बजाज का एकक
Prof. M. S. Bajaj's Unit

रोगी का नाम Name of the Patient	पुत्र/पुत्री/पत्नी S/D/W	लिंग Sex	आयु Age	पता Address
Divyanshu		M	8 yrs	

दिनांक DATE	निदान DIAGNOSIS
	B/L Rb (R) Cap C (L) Cap D

उपचार Treatment

RB - EUA

- EUA done by Dr. Shalini

Diagnosis : RE Cap C
LE Cap D

- Date of Enucleation

HRF +/-

- No. of Chemo Cycles 6

- Last Chemo on 07/12/23

- EBRT /IAC/ Intravitreal

- Last EUA

TTT/

20/11/23

(3) (20/11/23)

कृपया इस कार्ड को सुरक्षित रखें तथा अस्पताल में दिखाने के समय हर वक्त साथ लायें।

Kindly keep this Card safely and bring it on your follow-up visits.


- धूम्रपान निषेध
- कूड़ा कर्कट केवल कूड़ेदान में ही डालें
- थूकिये नहीं
- No Smoking
- Use Dustbin
- No Spitting

08/01/24
9:15 am
Dr. Pralok
Dr. Vimal
Dr. Anjali

Another Note = PAc die. NPO adequate
EVA & CA - 0/0 - I: O2 + Air + Sw $\frac{20\%}{1.1V}$
M: O2 + Air + Sw
R: 100%
- Intub. vitals - stable

Dr. Anjali
Dr. Anam

Adv
1. O2 + NP
2. vitals



Lesion 1: 300 spots
power: 300 mw
Durn: 300 msec

पतित ग्राह 3000

EVA ON
29/01/2024
R. N. G. 62
Dr. Anam

Adv
To Follow
3 weeks
RB clinic
BE old
Myel TDS x5

नेत्र ईश्वरीय सर्वश्रेष्ठ उपहार है जिनका मनुष्य जीवन में दान करना परमश्रेष्ठ है।
इनकी पूर्ण रक्षा कीजिए ताकि ये आपकी रक्षा कर सकें।

Eyes are God's most precious gift to man kind and eye donation is the most noble deed.

Vimalash - 7042665524

ब. रो. वि. कार्ड

R. P. Centre (Eye Centre)

General
₹0

UHID: 106920851
Dept. No.: 20230050104563
DIVYANSH
S/O: PRASHANT KUMAR

Date 08/08/2023

RPC OPD-Dr. Sahil
Agrawal

Unit-V TUE, FRI

Room No.: 37A

Address B 22 BHAGIRATHI VIHAR PHASE I MAIN NALA ROAD, DELHI,
INDIA
Mobile 9971707153



अनुभाग व दिन
Section and Day
मंगलवार व शुक्रवार
Tuesday & Friday

V

कमरा नंबर
Cabin No

ज का एकक
Unit

आयु
Age

पता
Address

S/D/W

Sex

4 months old

दिनांक
DATE

निदान
DIAGNOSIS

? L Rb / (R) Gp B, (L) Gp D

उपचार Treatment

Moules
with total R

8/8/2023

(L) white reflex a. 1 month.

Advise - (R) USG for PSE.

uuij

(R) USG - small mass adjacent to
2 small calcified area
do 2 Rb

(L) USG - large mass - intracranial
calcification sh. PD

कृपया इस कार्ड को सुरक्षित रखें तथा अस्पताल में दिखाने के समय हर वक्त साथ लायें।
Kindly keep this Card safely and bring it on your follow-up visits.

1. धूम्रपान निषेध 1. No Smoking
2. कूड़ा कर्कट केवल कूड़ेदान में ही डालें 2. Use Dustbin
3. थूकिये नहीं 3. No Spitting

Ar 19/19
Ar 19/19

दिनांक - Date

उपचार - Treatment

Plan JAC for (L) 3 drug

- Refd to Dr Joseph (Cam Lab)

Neuroradiology

for Date for JAC (in 2 w)

(12/13 &)

18/09/2024

ENJOY SF

- MIRAQ -

Rachna
(12/13)

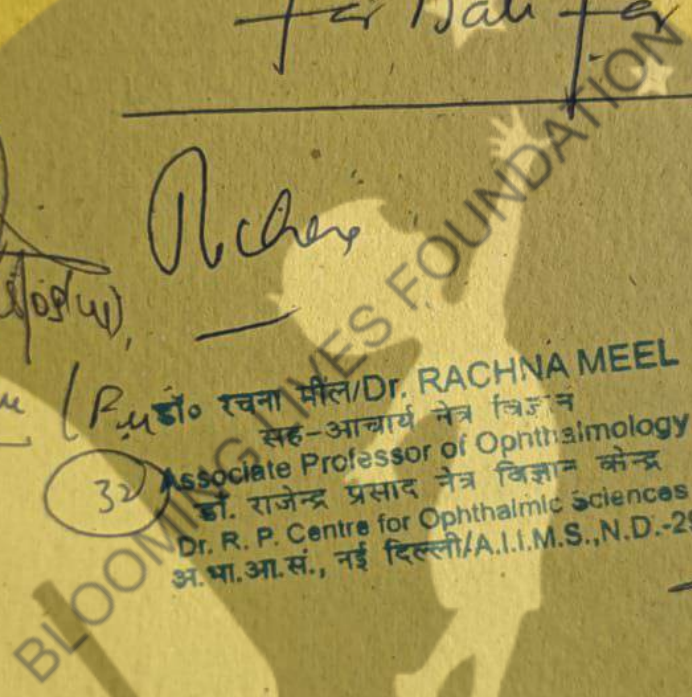
MSSO (114)

To help us

JAC

Tue/Tue

32) Dr. RACHNA MEEL
सह-आचार्य नेत्र विज्ञान
Associate Professor of Ophthalmology
डॉ. राजेन्द्र प्रसाद नेत्र विज्ञान केन्द्र
Dr. R. P. Centre for Ophthalmic Sciences
अ.भा.आ.सं., नई दिल्ली/A.I.I.M.S., N.D.-29



1/10/2024

eid FMLT 050

x 2 wks

Rachna

नेत्र ईश्वरीय सर्वश्रेष्ठ उपहार है जिनका मनुष्य जीवन में दान करना परमश्रेष्ठ है।
इनकी पूर्ण रक्षा कीजिए ताकि ये अपनी रक्षा कर सकें।
Eyes are God's most precious gift to man kind and eye donation is the most noble deed.
Take full care of them so that they can take care of you.

R. P. Centre (Eye Centre)

(DUPLICATE)

UHID: 106920851

Dept. No.: 20230050104563

DIVYANSH

S.O: PRASHANT KUMAR

IY/M

Date: 08/08/2023

Gender

RPC OPD-Dr. Sahil Agrawal

Unit-V

TUE, FRI

Room No.: 37A

नुभाग व दिन
ation and Day
लवार व शुक्रवार
uesday & Friday

कमरा नंबर
Cabin No.

Address: B-22 BHAGIRATHI VIHAR PHASE I MAIN NALA ROAD, DELHI, INDIA

Mob: 9971707153

यू.एच.आइ.डी. संख्या

UHID No. 106920881

आचार्य एम.एस. बजाज का एकक
Prof. M.S. Bajaj's Unit

रोगी का नाम Name of the Patient	पुत्र/पुत्री/पत्नी S/D/W	लिंग Sex	आयु Age	पता Address
Divyansh		M	1 year	

दिनांक DATE	निदान DIAGNOSIS
	B/L Rb (R) Partially Regressed

उपचार Treatment

Group C

(C) Partially Reg GrpD with Recurrences

continue TR in (R)

into recurrences from subclinical seeds since April '24

Plav 3 drug IAC for (D) eye

Monochromacy please

(EUA after 1 week)

23/09/2024 R NO-63 8:30 AM

NPD explained

कृपया इस कार्ड को सुरक्षित रखें तथा अस्पताल में दिखाने के समय हर वक्त साथ लायें।
Kindly keep this Card safely and bring it on your follow-up visits.

- धूम्रपान निषेध 1. No Smoking
- कूड़ा कर्कट केवल कूड़ेदान में ही डालें 2. Use Dustbin
- थूकिये नहीं 3. No Spitting

ब. रो. वि. कार्ड
O.P.D. Card



अनुभाग व दिन
Section and Day V
मंगलवार व शुक्रवार
Tuesday & Friday

कमरा नं
Cabin N

डा. राजेन्द्र प्रसाद नेत्र विज्ञान केन्द्र



UHID: 106920851
ABHA:
Dept No: 20230050104583

संख्या / Queue 13
कमरा / Room: 37A
Unit-V
RPC OPD

दिवयंश दिवयंश / DIVYANSH

Dr. Sahil Agrawal

S/O PRASHANT KUMAR
1Y 6M 1D / M पुरुष
B 22 BHAGIRATHI VIHAR PHASE I MAIN
NALA ROAD, DELHI, INDIA
Mob: 9971707153 General Rs. 0
New Patient

TUE, FRI
मंगल, शुक्र



Registration time:
08/08/2023 09:08:31 AM

जाज का एकक
's Unit

पता
Address

दिनांक DATE	निदान DIAGNOSIS	उपचार Treatment
27/09/24	B/L Rb	<p>Remover</p> <p>to help to JAC (LG)</p> <p>to be done after 3 weeks.</p> <p>Mrs Sunde Please</p>

Dr. R. C. Meel

डॉ. रचना मील / Dr. RACHNA MEEL
सह-आचार्य नेत्र विज्ञान
Associate Professor of Ophthalmology
डा. राजेन्द्र प्रसाद नेत्र विज्ञान केन्द्र
Dr. R. C. Meel for Ophthalmology
ences
29

कृपया इस कार्ड को सुरक्षित रखें तथा अस्पताल में दिखाने के समय हर वक्त साथ लायें।
Kindly keep this Card safely and bring it on your follow-up visits.

1. धूम्रपान निषेध 2. कूड़ा कर्कट केवल कूड़ेदान में ही डालें 3. थूकिये नहीं
1. No Smoking 2. Use Dustbin 3. No Spitting

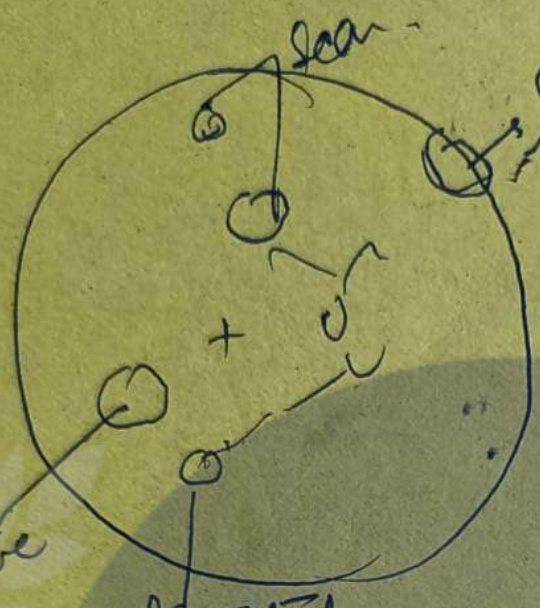
10/10/2024

28/3/24

दिनांक - Date

28/3/24

उपचार - Treatment



Active
 1.9 x 5.8
 AA

elevated lesion

1.7 x 4.6
 AA LRD

200/200/50/500

200/200/50/180

PE
 Myopia



Active
 undetectable
 on VU

200/200/50/50

flattened

AA ~ 1.2 mm
 LRD 3.5 mm

2.2 x 0
 AA

200/200

Adv

Do not repeat with aghi

(BE) old Mycin (3) x 5 daily

नेत्र ईश्वरीय सर्वश्रेष्ठ उपहार है जिनका मनुष्य जीवन में दान करना परमश्रेष्ठ है।
 इनकी पूर्ण रक्षा कीजिए ताकि ये आपकी रक्षा कर सकें।
 Eyes are God's most precious gift to man kind and eye donation is the most noble deed.
 Take full care of them so that...

V/SOCI 4348/24

25

ब. रो. वि. कार्ड
O.P.D. Card



नेत्र अमृत्यु उपहार है
जो आप ही दे सकते हैं

अनुभाग व दिन Section and Day	V
मंगलवार व शुक्रवार Tuesday & Friday	

कमरा नं.
Cabin No.

डा० राजेन्द्र प्रसाद नेत्र विज्ञान केन्द्र
अ० भा० आयु० सं०, नई दिल्ली - 110029

Dr. Rajendra Prasad Centre for Ophthalmic Sciences
A.I.I.M.S., New Delhi-110029

यू०एच०आई०डी० संख्या

UHID No. 106920851

आचार्य एम. एस. बजाज का एकक

Prof. M. S. Bajaj's Unit

रोगी का नाम Name of the Patient	पुत्र/पुत्री/पत्नी S/D/W	लिंग Sex	आयु Age	पता Address
Divyansh		M	1yr	

दिनांक DATE	निदान DIAGNOSIS
----------------	--------------------

24/6/24

उपचार Treatment

OPF chemo + Gemot

RB - EUA

Dr Rachne/1

EUA done by

Dr Livie

Diagnosis : RE

GSP CRB

LE

GSP DRB

- Date of Enucleation

⊖

HRF +/-

- No. of Chemo Cycles

6

- Last Chemo on

8/12/23

- EBRT /IAC/ Intravitreal

⊖

- Last EUA

27/5/24

TTT/

done - 26/2/24, 29/2/24

कृपया इस कार्ड को सुरक्षित रखें तथा अस्पताल में दिखाने के समय हर वक्त साथ लायें।
Kindly keep this Card safely and bring it on your follow-up visits.

1. धूम्रपान निषेध

2. कूड़ा कर्कट केवल कूड़ेदान में ही डालें

3. श्थूकिये नहीं

1. No Smoking

2. Use Dustbin

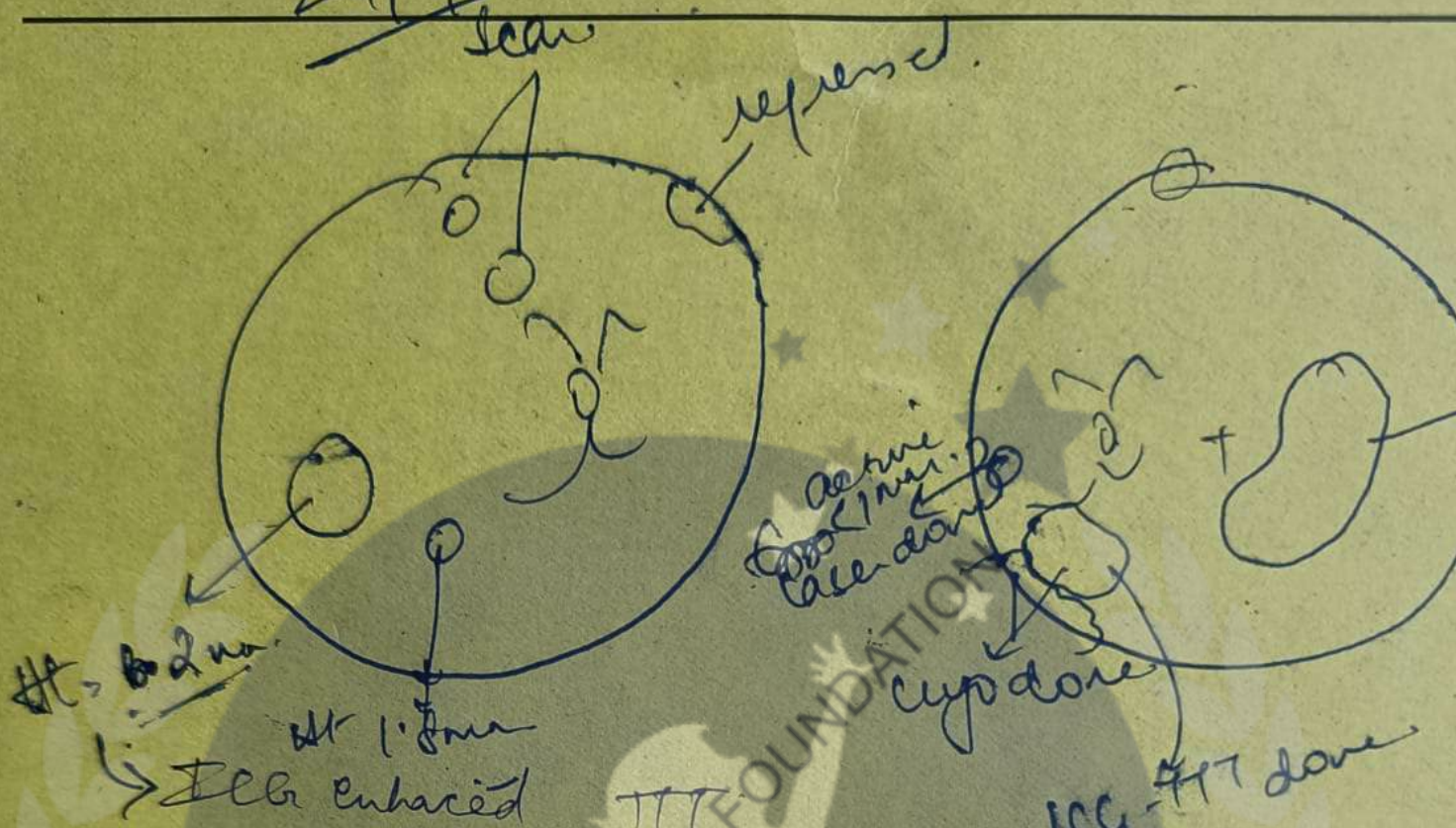
3. No Spitting

28/5

दिनांक - Date

24/6/24

उपचार - Treatment



300/6000/50/50

300/6000/50/20

300/6000/50/19

Candiff Va

25/26

6/8 - Lyr. Cocin. 5ml TDS x 3 days - 150
 1/2 - Spr. Digen 1 tsp BD x 3 days

(L) - bed full (4) → (3) → (2) → (1) - 1 step
 (1) - bed. Seprel liquid (3) x 7 days
 - Next EVA done after 6 weeks

Next EVA
 05/09/2024
 R. No. 12
 8/10 am

नेत्र ईश्वरीय सर्वश्रेष्ठ उपहार है जिनका मनुष्य जीवन में दान करना परमश्रेष्ठ है।
 इनकी पूर्ण रक्षा कीजिए ताकि ये आपकी रक्षा कर सकें।
 Eyes are God's most precious gift to man kind and eye donation is the most noble deed.
 Take full care of them so that they can take care of you.

ब० रो० वि० कार्ड
O.P.D. Card

डा० राजेन्द्र प्रसाद नेत्र विज्ञान केन्द्र
अ० भा० आयु० सं०, नई दिल्ली - 110029

Dr. Rajendra Prasad Centre for Ophthalmic Sciences
A.I.I.M.S., New Delhi-110029

दृष्टि



नेत्र अमूल्य उपहार है
जो आप ही दे सकते हैं

अनुभाग व दिन
Section and Day
मंगलवार व शुक्रवार
Tuesday & Friday

V

कमरा नंबर
Cabin No

यू.एच.आई.डी. संख्या

UHID No. 106920857

आचार्य एम. एस. बजाज का एकक

Prof. M. S. Bajaj's Unit

रोगी का नाम Name of the Patient	पुत्र/पुत्री/पत्नी S/D/W	लिंग Sex	आयु Age	पता Address
Divyansh		M	14yr	

दिनांक DATE	निदान DIAGNOSIS
----------------	--------------------

27/5/24

उपचार Treatment

OFF chemo x 5mont

RB - EUA

- EUA done by Dr Deep / Dr Divya

Diagnosis : RE Grp C
LE Grp D

- Date of Enucleation ⊖

HRF +/-

- No. of Chemo Cycles 6

- Last Chemo on 8/12/23

- EBRT /IAC/ Intravitreal ⊖

- Last EUA 29/4/24

TTT/ done → 26/2/24 ; 29/4/24.

कृपया इस कार्ड को सुरक्षित रखें तथा अस्पताल में दिखाने के समय हर वक्त साथ लायें।
Kindly keep this Card safely and bring it on your follow-up visits.

1. धूम्रपान निषेध 1. No Smoking
2. कूड़ा कर्कट केवल कूड़ेदान में ही डालें 2. Use Dustbin
3. थूकिये नहीं 3. No Spitting

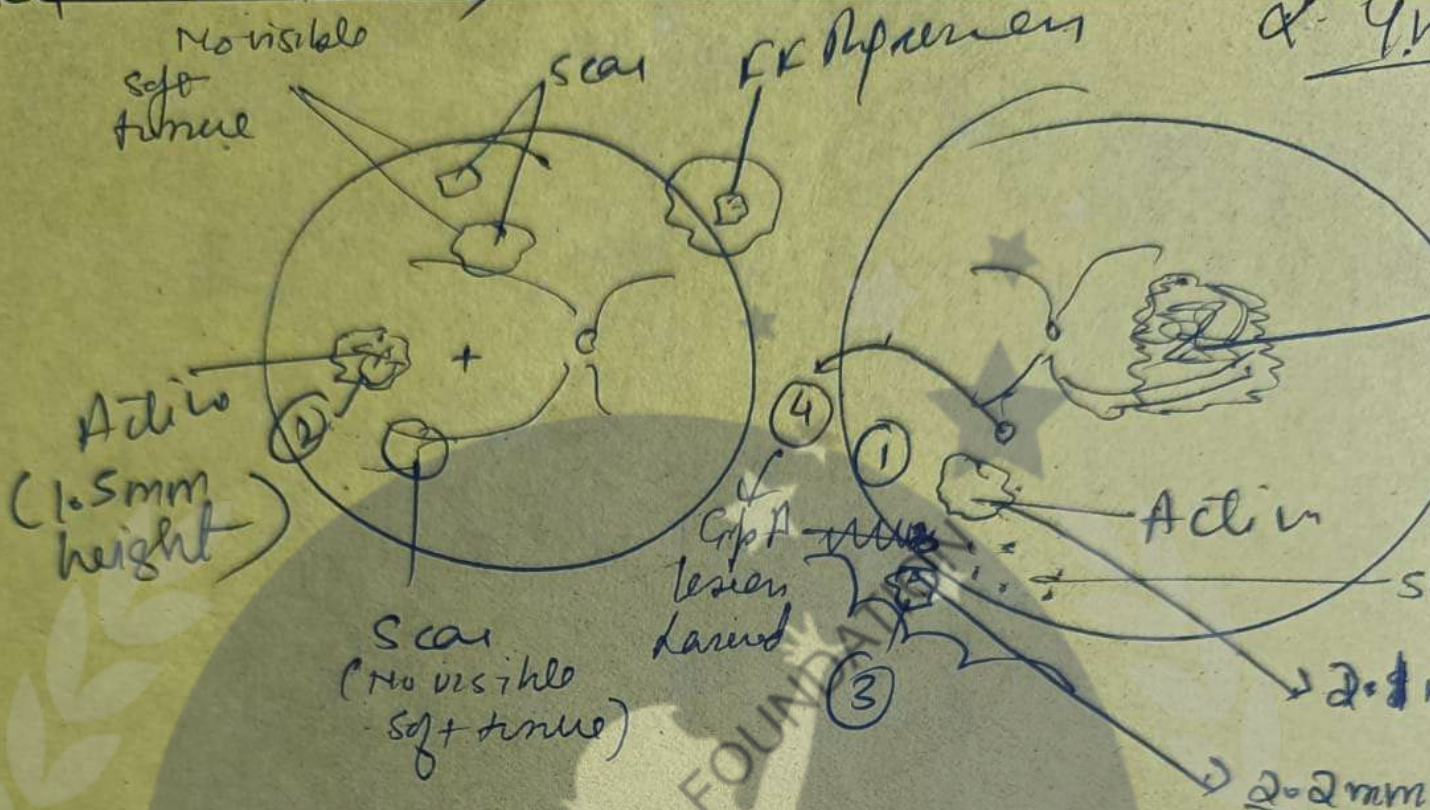
Date of
SUA after
दिनांक - Date 4 wks
(ICG enhanced TTT)

* Impo Recurrence in BE

उपचार - Treatment

Plan Rpt

4. Y.W



ICG TTT for L & 2, 4

Leyo for ③

280 / 6000 / 50 / 25 ⇒

280 / 6000 / 50 / 20 ⇒

280 / 6000 / 50 / 2 ⇒

USG noted for lesion
2 in Jan (.7 mm)

lesion ① height
noted in Feb 21 mm

lesion 2 - Recurrence

Today 1.5 - 2

Today 1.5

BE

LE - Sup. Yuzene 2.5mm T
E/D FML-TOR 10x x

नेत्र ईश्वरीय सर्वश्रेष्ठ उपहार है जिनका मनुष्य जीवन में दान करना परमश्रेष्ठ है।

इनकी पूर्ण रक्षा कीजिए ताकि ये आपकी रक्षा कर सकें।

Eyes are God's most precious gift to man kind and eye donation is the most noble de

Take full care of them so that

ब० रो० वि० कार्ड
O.P.D. Card

दृष्टि



नेत्र अमूल्य उपहार है
जो आप ही दे सकते हैं

अनुभाग व दिन
Section and Day
मंगलवार व शुक्रवार
Tuesday & Friday

V

कमर
Cabin

डा० राजेन्द्र प्रसाद नेत्र विज्ञान केन्द्र
अ० भा० आयु० सं०, नई दिल्ली - 110029

Dr. Rajendra Prasad Centre for Ophthalmic Sciences
A.I.I.M.S., New Delhi-110029

यू०एच०आई०डी० संख्या
UHID No. 106920857

आचार्य एम. एस. बजाज का एकक
Prof. M. S. Bajaj's Unit

रोगी का नाम Name of the Patient	पुत्र/पुत्री/पत्नी S/D/W	लिंग Sex	आयु Age	पता Address
Divyansh		M	12m	
दिनांक DATE	निदान DIAGNOSIS	उपचार Treatment		
29/4/24	(R) Grp B (L) Grp D Macular	OFF chemo x 4		
<p>RB - EUA</p> <p>- EUA done by <u>Dr. Rachna / Dr. Angkan</u></p> <p>Diagnosis : RE Grp C LE Grp D</p> <p>- Date of Enucleation ⊖</p> <p>HRF +/-</p> <p>- No. of Chemo Cycles 6</p> <p>- Last Chemo on 8/12/23</p> <p>- EBRT /IAC/ Intravitreal ⊖</p> <p>- Last EUA 26/2/24</p> <p>(TTT) done - 26/2/24</p>				

कृपया इस कार्ड को सुरक्षित रखें तथा अस्पताल में दिखाने के समय हर वक्त साथ लायें।
Kindly keep this Card safely and bring it on your follow-up visits.

- धूम्रपान निषेध 1. No Smoking
- कूड़ा कर्कट केवल कूड़ेदान में ही डालें 2. Use Dustbin
- थूकिये नहीं 3. No Spitting

(RE)

2 lenses

1 on ONH

1 nasally

no obvious extraocular extension

HU in RB clinic tomorrow at 12:30 pm
tomorrow in (148) for - Date of EVA
/ findings

et/s/B consultant @ new OP clinic

Date for screening EVA (Sharma ji) -

Refer to IACH for chemo therapy
(Prof Sameer Bhatnagar)
Dr. (Kidney) help plz
Refer to paediatrics for initiation of chemo therapy

HU after 2 cycles of chemo therapy for repeat EVA

Register in RB clinic (141)

नेत्र ईश्वरीय सर्वश्रेष्ठ उपहार है जिनका मनुष्य जीवन में दान करना परमश्रेष्ठ है।

इनकी पूर्ण रक्षा कीजिए ताकि ये आपकी रक्षा कर सकें।

Eyes are God's most precious gift to man kind and eye donation is the most noble deed.

Take full care of them so that they can take care of you.

NRC after 1 week on Wednesday

ब० रो० वि० कार्ड
O.P.D. Card

दृष्टि



नेत्र अमृत्यु उपहार है
जो आप ही दे सकते हैं

अनुभाग व दिन
Section and Day
मंगलवार व शुक्रवार
Tuesday & Friday

V

कमरा नंबर
Cabin No.

डॉ० राजेन्द्र प्रसाद नेत्र विज्ञान केन्द्र
अ० भा० आयु० सं०, नई दिल्ली - 110029

Dr. Rajendra Prasad Centre for Ophthalmic Sciences
A.I.I.M.S., New Delhi-110029

यू०एच०आई०डी० संख्या
UHID No.

आचार्य एम. एस. बजाज का एकक
Prof. M. S. Bajaj's Unit

रोगी का नाम Name of the Patient	पुत्र/पुत्री/पत्नी S/D/W	लिंग Sex	आयु Age	पता Address
Divyansh		M	5M	
दिनांक DATE	निदान DIAGNOSIS	उपचार Treatment		
	B/L Retinoblastoma.	Partial Enucleated OpD.		
	<p>CEMRI 8/8/23 no lesion in Brain</p> <p>(RF) Multifocal c vit seeds c FF depression Max high ~ 2mm @</p> <p>(LF) Macular Rb - completely calcified RD settled Spled Mix P Reg H 1.8mm</p>	<p>Plan continue iv chemo therapy. + TTT ↓ EVA.</p>		

कृपया इस कार्ड को सुरक्षित रखें तथा अस्पताल में दिखाने के समय हर वक्त साथ लायें।

Kindly keep this Card safely and bring it on your follow-up visits.

- धूम्रपान निषेध
- कूड़ा कर्कट केवल कूड़ेदान में ही डालें
- थूकिये नहीं
1. No Smoking
2. Use Dustbin
3. No Spitting

दिनांक - Date

उपचार - Treatment

3rd chemo

5/10/2023

EVA —

23/10/23

Obch



नेत्र ईश्वरीय सर्वश्रेष्ठ उपहार है जिनका मनुष्य जीवन में दान करना परमश्रेष्ठ है।

इनकी पूर्ण रक्षा कीजिए ताकि ये आपकी रक्षा कर सकें।

Eyes are God's most precious gift to man kind and eye donation is the most noble deed.

Take full care of them so that they can take care of you.

26/2/24

(R)

(L)

Ugrs < Ht 1mm, (Temporal lesion)
Wd 3.2mm

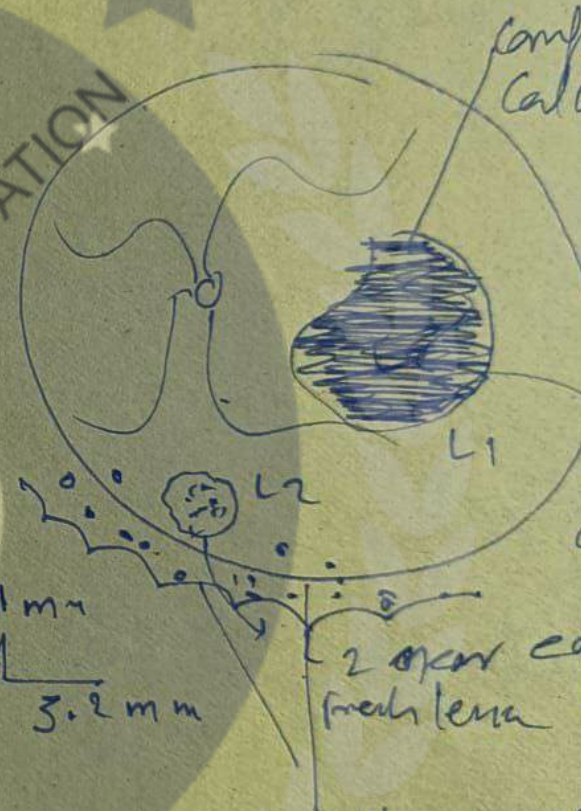
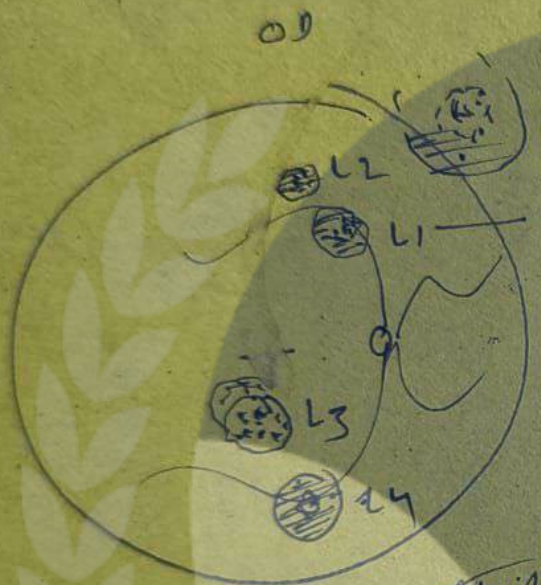Ht 5.4mm
Wd 9.2mm

Diagram

Wavelength 260/300/40

- L1 113
- L2 180
- L3 531
- L4 79

L1 360
L2 -



Fish Flesh arc in
L1, L2, L3
L4 - fresh lens

S/R Remark



Periphery screened.
Fish Flesh arc in lesion

Multiple subretinal
No Recurrence from SRS

नेत्र ईश्वरीय सर्वश्रेष्ठ उपहार है जिनका मनुष्य जीवन में दान करना परमश्रेष्ठ है।
इनकी पूर्ण रक्षा कीजिए ताकि ये आपकी रक्षा कर सकें।

Eyes are God's most precious gift to man kind and eye donation is the most noble deed.

Take full care of them so that they can take care of you.

Review 6 Wks - ~~Stable~~ / ~~Stable~~

Jan Apt 20

ब. रो. वि. कार्ड
O.P.D. Card



नेत्र अमृत्य उपहार है
जो आप ही दे सकते हैं

अनुभाग व दिन Section and Day मंगलवार व शुक्रवार Tuesday & Friday	V
---	---

कमरा नंबर
Cabin No.

डा. राजेन्द्र प्रसाद नेत्र विज्ञान केन्द्र
अ. भा. आयु. सं., नई दिल्ली - 110029

Dr. Rajendra Prasad Centre for Ophthalmic Sciences
A.I.I.M.S., New Delhi-110029

यू.एच.आई.डी. संख्या
UHID No. 106920851

आचार्य एम. एस. बजाज का एकक
Prof. M. S. Bajaj's Unit

रोगी का नाम Name of the Patient	पुत्र/पुत्री/पत्नी S/D/W	लिंग Sex	आयु Age	पता Address
Dnyansh		M	12m	Gp
दिनांक DATE	निदान DIAGNOSIS	Partially Regressed FOPB (GpD)		

उपचार Treatment

RB - EUA

- EUA done by Dr. Shaikesh

Diagnosis : RE GPC
LE GP D

- Date of Enucleation -

HRF +/-

- No. of Chemo Cycles (6)

- Last Chemo on 31/1/23

- EBRT /IAC/ Intravitreal

- Last EUA 29/1/24

TTT/ (5) last 29/1/24

26/2/24

★
Plan

ICG enhanced
TTT.
1/10 Regressed
lesions with
in scars
2mm ht for
layer lesion
in (L)

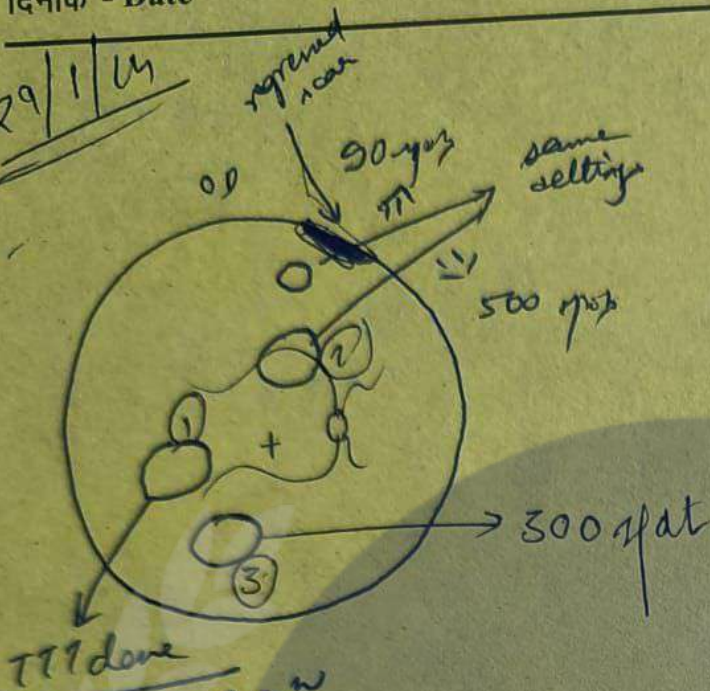
कृपया इस कार्ड को सुरक्षित रखें तथा अस्पताल में दिखाने के समय हर वक्त साथ लायें।
Kindly keep this Card safely and bring it on your follow-up visits.

- धूम्रपान निषेध
- कूड़ा कर्कट केवल कूड़ेदान में ही डालें
- थूकिये नहीं
- No Smoking
- Use Dustbin
- No Spitting

Handwritten signature

दिनांक - Date

29/1/24



TTT done

Power: 200 mw
 Dur: 300 msec
 Interval: 50 msec
 307 spots

USG

4x W

- ① 0.7x 2.9 mm
- ② 1.5x 3.5 mm
- ③ 1.2x 3.0 mm

Adv

BE - Eled Mycin TDS x 5 days

Plu in Kb clinic after 6 wks

29/01/24

Anesthesia Note

TO SCREEN
 LE FOR ANY NEW LESIONS
 INFERIOR CRA

EVA + PE LEO ↓ GA - UE

Dr. Prakash

Dr. May Kr.

Dr. Anjali

BS - 17/12/24

- Pac die. NPO adequate.

- I: O₂ + Air + Bro $\xrightarrow{264}$ #1.5 Ambr

M: O₂ + Air + Bro

R: 100% O₂

Adv

1. O₂ up
 2. number stat.

EVA 26/02/2024
 R-NO-63
 BOOMING LIVES FOUNDATION

Wt - 50ml
 Drgs - Ketol 10mg + propofol 10mg
 minor vitals - stable + RR 8mg

Dr. Anjali

TO SHOW DR RACH

नेत्र ईश्वरीय सर्वश्रेष्ठ उपहार है जिनका मनुष्य जीवन में दान करना परमश्रेष्ठ है।

इनकी पूर्ण रक्षा कीजिए ताकि ये आपकी रक्षा कर सकें।

Eyes are God's most precious gift to man kind and eye donation is the most noble deed.

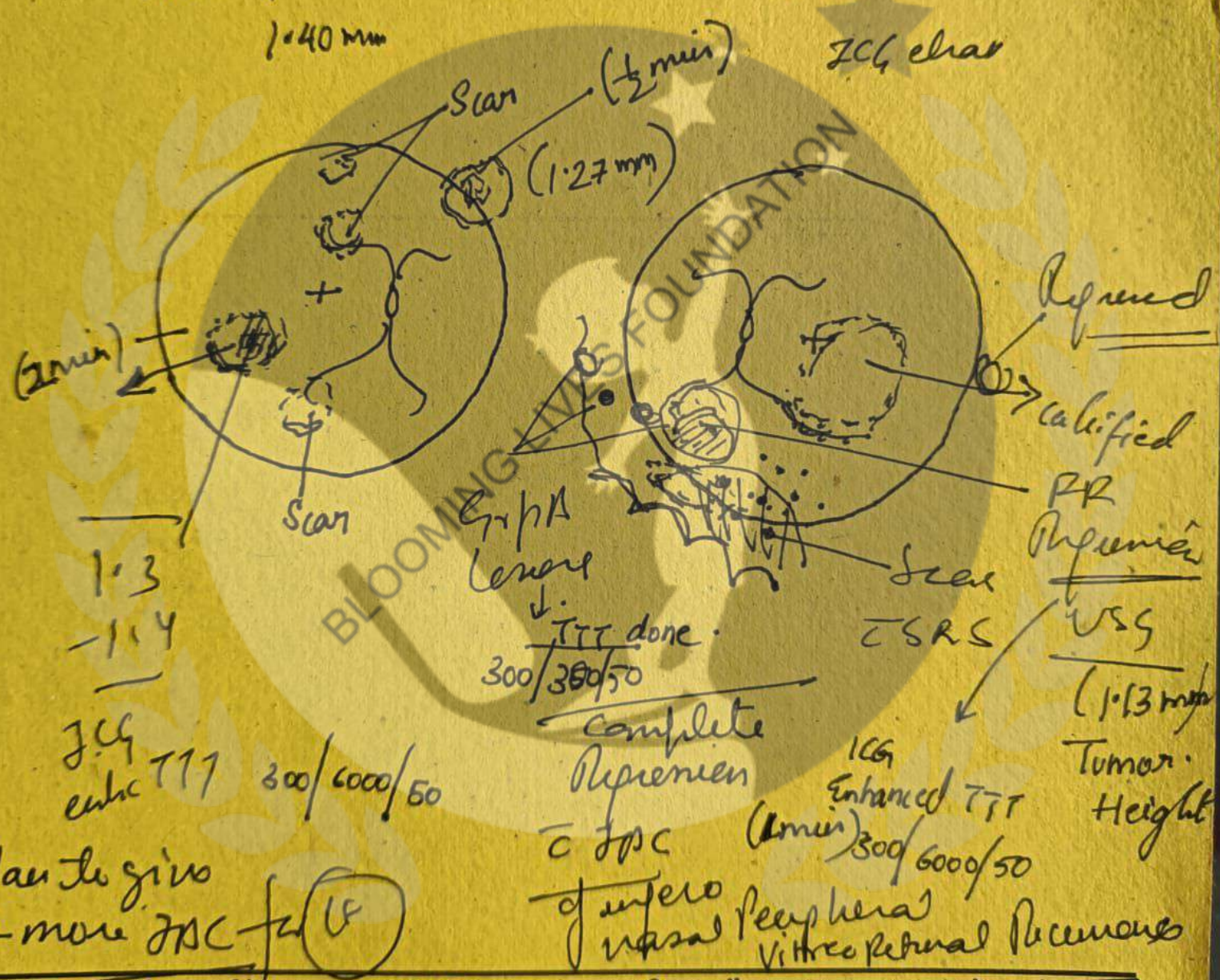
Take full care of them so that they can take care of you.

OD.

OS.

Tumor Ht: 1.27 mm
1.40 mm

~~1.40~~ 1.13 mm (Pre JAC EA ~ 2mm)



1.3
- 1.4

JCG char TIT 300/6000/50

Plan to give 2 more JAC for (15)

TIT done 300/380/50

Complete Regression

ICG Enhanced TIT 300/6000/50

Peripheral Vitreoretinal Detachments

नेत्र ईश्वरीय सर्वश्रेष्ठ उपहार है जिनका मनुष्य जीवन में दान करना ~~सर्वश्रेष्ठ~~ है इनकी पूर्ण रक्षा कीजिए ताकि ये अपनी रक्षा कर सकें।

Eyes are God's most precious gift to man kind and eye donation is the most noble deed. Take full care of them so that they can take care of you.

Date 9 Nov 2018 After next JAC. B/c (Eld Myun 1000 4-2)

ब. रो. वि. कार्ड
O.P.D. Card

दृष्टि



नेत्र अमूल्य उपहार है जो आप ही दे सकते हैं

अनुभाग व दिन
Section and Day V
मंगलवार व शुक्रवार
Tuesday & Friday

कमरा नंबर
Cabin No.

डा. राजेन्द्र प्रसाद नेत्र विज्ञान केन्द्र
अ. भा. आयु. सं., नई दिल्ली-110029

Dr. Rajendra Prasad Centre for Ophthalmic Sciences
A.I.I.M.S., New Delhi-110029

यू.एच.आई.डी. संख्या

UHID No. 106920851

आचार्य एम.एस. बजाज का एकक
Prof. M.S. Bajaj's Unit

रोगी का नाम Name of the Patient	पुत्र/पुत्री/पत्नी S/D/W	लिंग Sex	आयु Age	पता Address
Divyansh		1/2	M.	

दिनांक DATE	निदान DIAGNOSIS
----------------	--------------------

12/10/24

उपचार Treatment

Post 1st IAC for LE. (3 weeks)
Post 2nd IAC

RB - EUA

- EUA done by Dr. Rachna/Dr. Sharan

Diagnosis : RE Partially Regressed
LE Partially Regressed

- Date of Enucleation

HRF +/-

- No. of Chemo Cycles

- Last Chemo on

- EBRT (IAC) Intravitreal

- Last EUA - 8/12/23

(LE) IAC: 19/9/24

Next scheduled: 24/10/24

TTT : 29/1/24

26/2/24

29/4/24, 27/5/24

24/6/24 (ICG Enhanced)

TTT/

कृपया इस कार्ड को सुरक्षित रखें तथा अस्पताल में दिखाने के समय हर वक्त साथ लायें।

Kindly keep this Card safely and bring it on your follow-up visits.

- धूम्रपान निषेध
- कूड़ा कर्कट केवल कूड़ेदान में ही डालें
- थूकिये नहीं
1. No Smoking
2. Use Dustbin
3. No Spitting